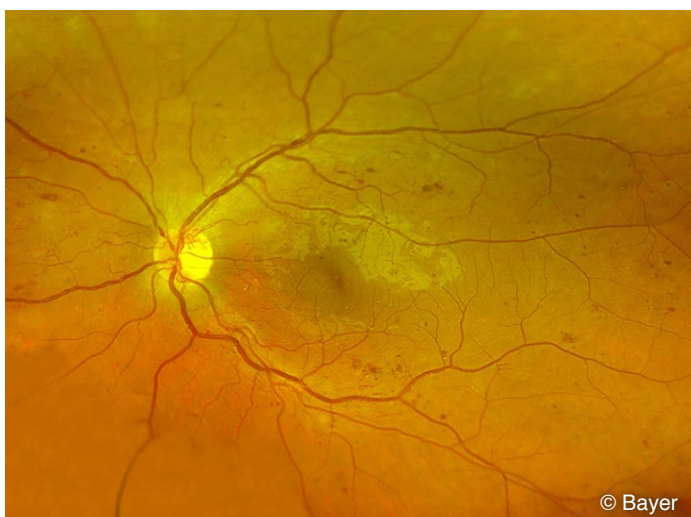

DIABETISCHE NETZHAUTERKRANKUNG (RETINOPATHIE)

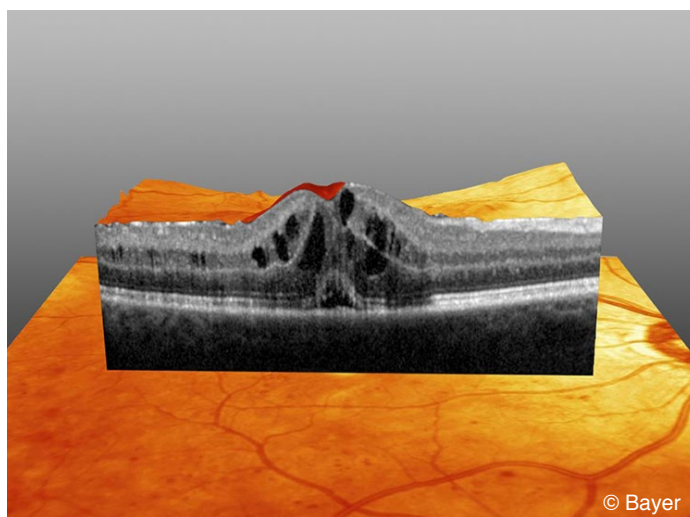
Diabetes ist als häufige Erkrankung auch eine der häufigsten Erblindungsursachen. Durch die Erkrankung werden die Gefäße der Netzhaut geschädigt. Regelmäßige Vorsorge- und Verlaufsuntersuchungen ermöglichen eine rechtzeitige Therapie. Ein Verlust der Sehkraft kann dann in den meisten Fällen verhindert werden.

Diabetes mellitus, die **Zuckerkrankheit**, ist eine Erkrankung, welche die Gefäße aller Organsysteme betreffen kann und daher zu **verschiedenen Folgeerkrankungen**, wie Nieren- und Nervenschäden und krankhaften **Veränderungen der Gefäße der Netzhaut** am Augenhintergrund führen kann. Bei der nicht-proliferativen Form kommt es zu Veränderungen der Gefäßwände und je nach Schweregrad zu **Durchblutungsstörungen, Blutungen oder Flüssigkeitseinlagerungen** in der Netzhaut. Die Sehkraft kann hierbei noch normal, bei einer fortgeschrittenen Erkrankung aber auch schon deutlich beeinträchtigt sein, vor allem die Lesefähigkeit ist dann eingeschränkt. Die **proliferative diabetische Retinopathie** stellt die **aggressivere, weiter fortgeschrittene** Form der Erkrankung dar. Hierbei entstehen **Gefäßwucherungen und Einblutungen in den Glaskörper**, die als Komplikation zu schwer behandelbaren Ablösungen der Netzhaut und zur Erblindung führen können.

Eine **regelmäßige Untersuchung** des Augenhintergrundes ermöglicht es, diabetische Veränderungen rechtzeitig zu erkennen und zu behandeln. So können schwere Verlaufsformen der Erkrankung **in der Regel verhindert** werden. Der Augenhintergrund kann mit dem Augenspiegel durch die erweiterte Pupille oder auch durch die Weitwinkel-Laserscanning Ophthalmoskopie ohne Erweiterung der Pupille untersucht werden. Je nach Schweregrad und Beschwerden können weitere Untersuchungen wie z.B. die optische Kohärenztomographie (OCT) oder eine Fluoreszenzangiographie erforderlich werden.

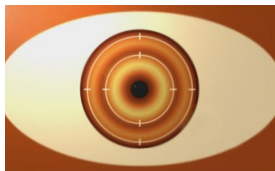


Netzhautbild diabetische Netzhauterkrankung mit typischen Punktblutungen



OCT Diabetisches Makulaödem

Liegt eine diabetische Retinopathie vor, kann eine Therapie erforderlich werden. Betroffene periphere Abschnitte der Netzhaut können dabei mit einem **Laser behandelt** werden (z. B. einen Diodenlaser). Hierdurch werden kleine Bereiche der Netzhaut ausgeschaltet, so dass das infolge der Erkrankung reduzierte Nährstoffangebot für die verbliebenen Bereiche wieder ausreichend ist. Liegt eine Erkrankungsform vor, bei welcher es zu einer Schwellung der Netzhautmitte (Macula) kommt, kann statt oder neben einer Laserbehandlung eine **medikamentöse Therapie** erforderlich werden. Zur Behandlung werden bestimmte Medikamente eingesetzt,



welche die Produktion der schwellungsauslösenden Botenstoffe bei diesem Krankheitsprozess vermindern somit einen Rückgang der Schwellung bewirken können. **Bereits stattgefundenene Schädigungen** der empfindlichen Sinneszellen der Netzhaut können jedoch **nicht rückgängig** gemacht werden. Die Medikamente müssen direkt in der Nähe ihres Wirkungsortes eingesetzt werden. Eine Gabe in Form von Tabletten oder Augentropfen ist nicht möglich. Daher wird eine kleine Menge des Medikamentes mit einer sehr feinen Injektionskanüle in einem sterilen Operationssaal in das Innere des für den Eingriff betäubten Auges gegeben.

Der Eingriff ist in der Regel **nicht schmerzhaft**, am ehesten vergleichbar mit einer Impfung oder Blutabnahme. Die Medikamente haben eine **Wirkdauer von 1-2 Monaten**. In der Regel werden daher **mehrfache Anwendungen** erforderlich, normalerweise zu Therapiebeginn dreimal in Folge, im weiteren Verlauf meist bedarfsabhängig.

Da es sich um eine **chronische Erkrankung** handelt, sind auch in der therapiefreien Zeit **regelmäßige Verlaufskontrollen** erforderlich. Auch nach längeren stabilen Phasen kann eine Wiederaufnahme der Therapie notwendig werden.